

Flow chart 1
diagnosi PRL-oma e lesione espansiva ipotalamo ipofisaria

Lesione espansiva ipotalamo ipofisaria

(RMN ipotalamo ipofisi + mdc/TC ipotalamo-ipofisi con mdc)

Step 1

Tipizzazione ormonale

Effetto massa

FT3, FT4, TSH, IGF-I, PRL

ACTH e cortisolo, Cortisoluria

FSH, LH, Testosterone/E2

Funzione ipofisaria
residua

FT3, FT4, TSH,

ACTH e cortisolo,

FSH, LH, Testosterone/E2

Campo visivo

PEV

Schema di Hess (s.s. cavernoso)

(visita oculistica?)

Step 2

PRL > 250 ng/ml o > 5000 mUI/L?

SI'

NO

ADENOMA
IPOFISARIO PRL -SEC

LESIONE IPOFISARIA **NON** PRL -SEC

Vedi PDTA specifico

TERAPIA MEDICA

D2-agonisti

Flow chart 2 terapia

Adenoma PRL-secernente

1a Linea

D2 agonisti

TUTTI indipendentemente da:
dimensioni tumorali o
sintomi o
sesso

NCH

MICRO
E
SCELTA del paziente
O
Controindicazioni a D2 agonisti
Condizioni di emergenza

Wait and see

MICRO
E
Asintomatico

Trattamento
Sintomatico

MICRO
E
Sintomatico
(Scelta paziente
/controindicazioni
a D2)

2a Linea

NCH

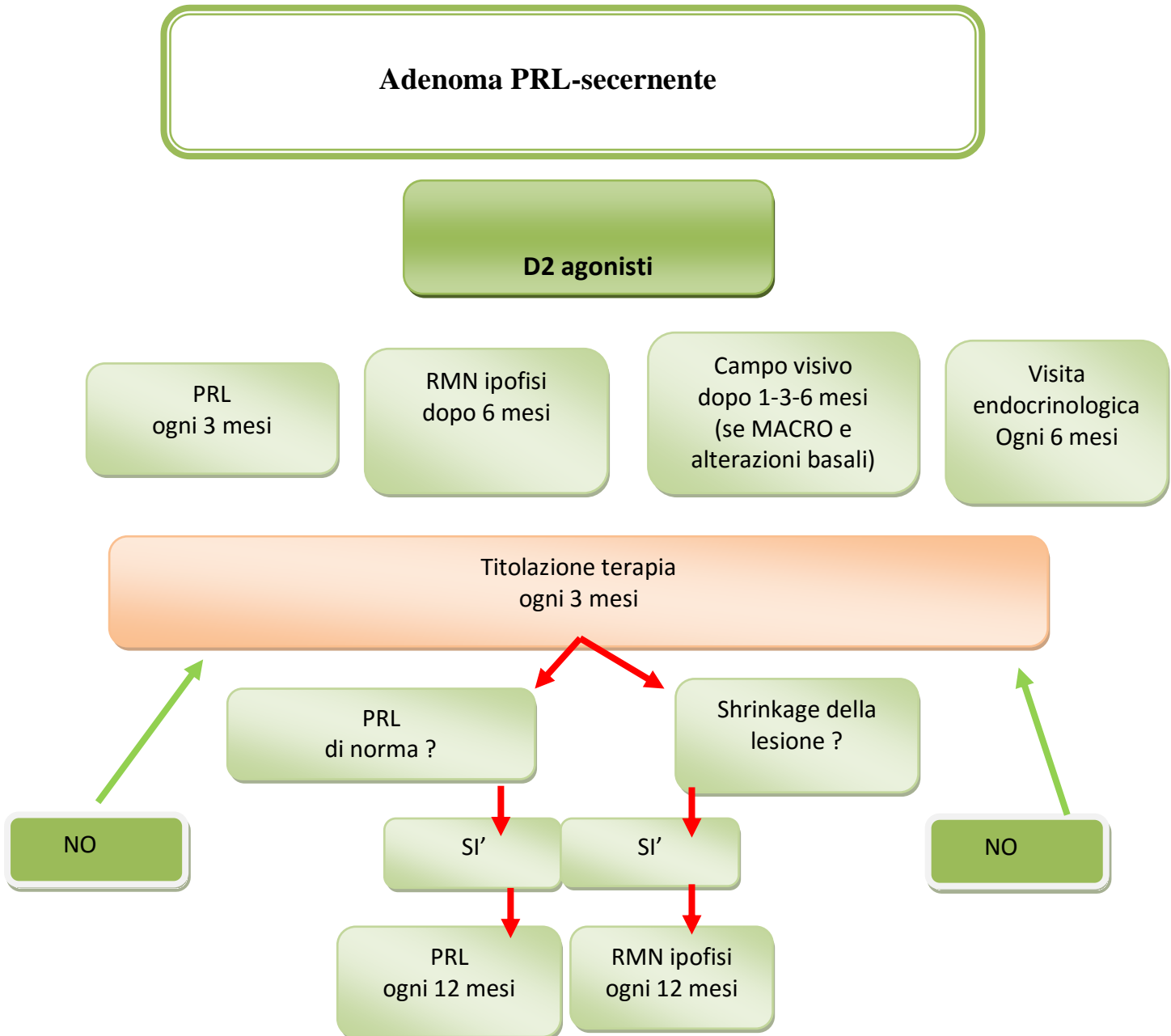
MICRO/MACRO
se
RESISTENTI D2
INTOLLERANTI D2
EVOLUTIVI IN D2

Rinoliquorrea

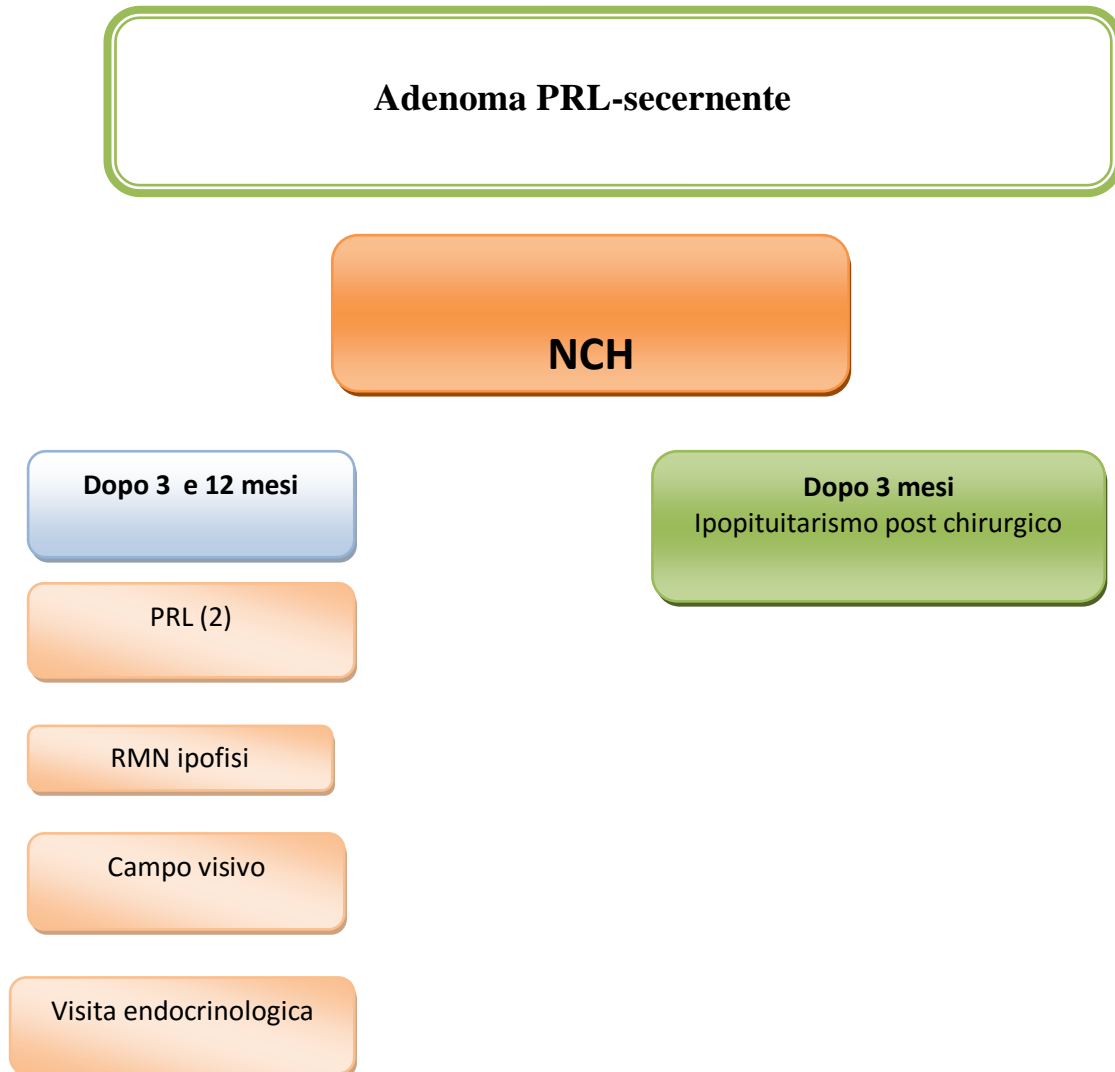D2 agonisti

RECIDIVA/PERSISTENZA
POST- NCH

Flow chart 3 terapia- follow up



**Flow chart 4
terapia- follow up**



Flow chart 5
terapia- follow up

