PERCORSO DIAGNOSTICO TERAPEUTICO ASSISTENZIALE PER LA DIAGNOSI DELLE LESIONI ESPANSIVE IPOTALAMO- IPOFISARIE

A cura del Gruppo di Lavoro sui Tumori dell'Ipofisi:

Grottoli Silvia, Razzore Paola, Aimaretti Gianluca, Baffoni Claudia, Gasco Valentina, Zenga Francesco, Melcarne Antonio, Piergiorgio Car, Panzarasa Gabriele, D'Agruma Michele, Cassoni Paola, Masini Luana, Mantovani Cristina, Corsico Marina

Approvato dal Gruppo di Studio sui Tumori della Tiroide e delle Ghiandole Endocrine:

Coordinatore: Fabio Orlandi

Partecipanti:

Aluffi Valletti Paolo, Ansaldi Egle, Arnone Giovanni Pietro, Arvat Emanuela, Borretta Giorgio, Bossotti Maurizio, Brignardello Enrico, Caraci Pasquale, Cesario Flora, Ciccarelli Enrica, De Arcangelis Daniele, De Giuli Paolo, Gallo Marco, Gallo Teresa, Grottoli Slivia, Gullotti Maurizia, Limone Paolo Piero, Lodin Marco, Maioli Paolo, Motta Manuela, Muni Alfredo, Nelva Anna, Oleandri Salvatore, Orlandi Fabio, Pagano Loredana, Palestini Nicola, Pellerito Riccardo Emanuele, Piovesan Alessandro, Poli Roberta, Pultrone Mirco, Quaglino Francesco, Rampino Monica, Riella Poala, Rossi Maura, Sansone Daniela, Saracco Roberto, Scatolini Maria, Soardo Pietro, Suppo Monica, Terzolo Massimo, Testori Ornella.

Il presente PDTA è rivolto elettivamente alle procedure di diagnosi delle lesioni espansive della regione ipotalamo ipofisaria ed è stato redatto dal sottogruppo Ipotalamo-Ipofisi

In presenza di lesione ipotalamo ipofisaria individuata, sia occasionalmente sia per sintomatologia specifica, all'indagine **RMN ipotalamo ipofisaria + mdc o TC ipotalamo ipofisaria + mdc**, è indicato:

1) Tipizzazione ormonale
2) Valutazione effetto massa
3) Esecuzione di RMN ipotalamo-ipofisi + mdc se diagnosi effettuata con TC

1) Tipizzazione *ormonale* *al fine di individuare ipersecrezione ormonale specifica (mono o multi secernente) indipendentemente dalla presenza di segni e/o sintomi suggestivi* ***(Flow chart 1)***

Dosaggio basale delle tropine ipofisarie

- Prolattina (se possibile 2 determinazioni durante infusione di soluzione salina)
- ACTH e cortisolo ore 8.00
- Cortisoluria 24 ore
- FT3, FT4, TSH
- FSH, LH, Testosterone/E2 (maschio/femmina)
- IGF-I
- Alfa subunità, se possibile

Solo livelli di PRL > 250 ng/ml o 5000 mUI/L sono diagnostici per adenoma PRL-secernente

2) Valutazione effetto massa *al fine di individuare gli effetti compressivi sulle strutture adiacenti (chiasma ottico, seno cavernoso, ipofisi residua..)* ***(Flow chart 1)***

- **Campo visivo**
- **PEV**
- **Schema di Hess in presenza di sindrome del seno cavernoso**
- **Funzione ipofisaria residua** *(indipendentemente dalla presenza di segni e/o sintomi suggestivi di ipopituitarismo)*
- ACTH e cortisolo ore 8.00

- FT3, FT4, TSH
- FSH, LH, Testosterone/E2 (maschio/femmina)
- Diuresi, sodio, potassio

I dosaggi ormonali è auspicabile che vengano eseguiti presso laboratori con esperienza e buona "confidence" con le metodiche di dosaggio ormonale e in particolare con un regolare controllo di qualità.

Farmaci interferenti: Considerare le possibili interferenze (allegato 1) e se possibile eseguire dosaggio dopo almeno 7 gg di sospensione.

Se la diagnosi è stata effettuata con TC è sempre indicata, salvo controindicazioni, l'esecuzione di RMN ipotalamo-ipofisi + mdc per delineare meglio la natura e l'estensione della lesione.

Se nell'anamnesi familiare sono presenti casi di patologia ipofisaria e si sospetti una specifica sindrome genetica: richiedere relativo test genetico per

- dosaggio MENINA (MEN 1);
- dosaggio PRKAR1A (Carney Complex)
- dosaggio AIP (FIPA)

Figure professionali coinvolte:

- Endocrinologo
- NeuroChirurgo (esperto patologia del basicranio)
- NeuroRadiologo
- Medico di Laboratorio

Bibliografia essenziale

- FF. Casanueva, ME. Molitch, JA. Schlechte, R Abs, V Bonert, MD. Bronstein, T. Brue, P. Cappabianca, A Colao, R Fahlbusch, H Fideleff, M Hadani, P Kelly, D Kleinberg, E Laws, J Marek, M Scanlon, LG. Sobrinho, JAH. Wass, A Giustina Guidelines of the Pituitary Society for the diagnosis and management of prolactinomas. Clinical Endocrinology (2006) 65 , 265–273
- PU. Freda, AM. Beckers, L. Katznelson, ME. Molitch, VM. Montori, KD. Post, ML Vance. Pituitary Incidentaloma: An Endocrine Society Clinical Practice Guideline. J. Clin. Endocrinol. Metab. 2011 96, 894-904
- A. Beckers, AF. Daly The clinical, pathological, and genetic features of familial isolated pituitary adenomas. European Journal of Endocrinology (2007) 157 371–382

Flow chart 1 diagnostica lesione espansiva ipotalamo ipofisaria

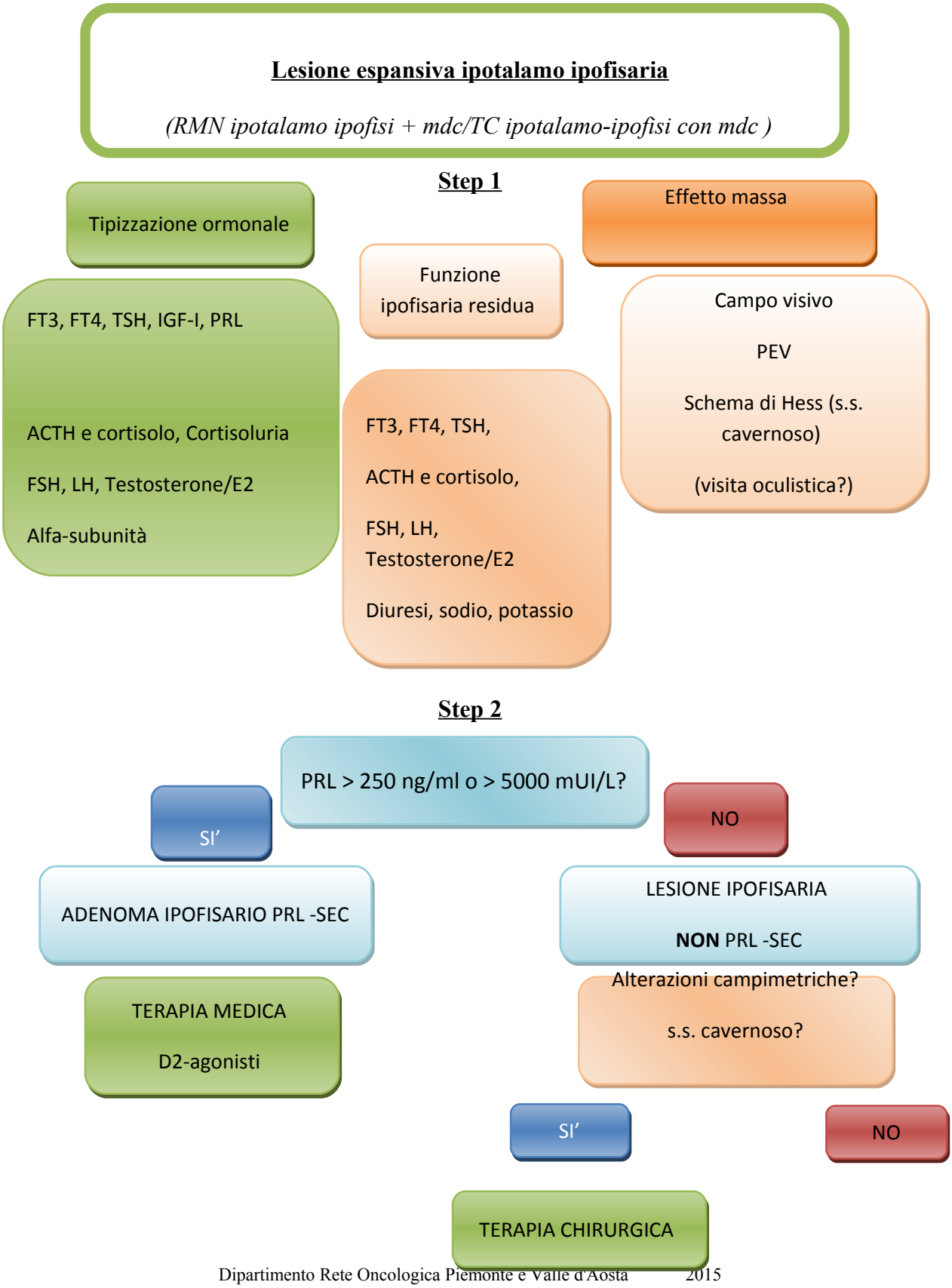

Flow chart 2

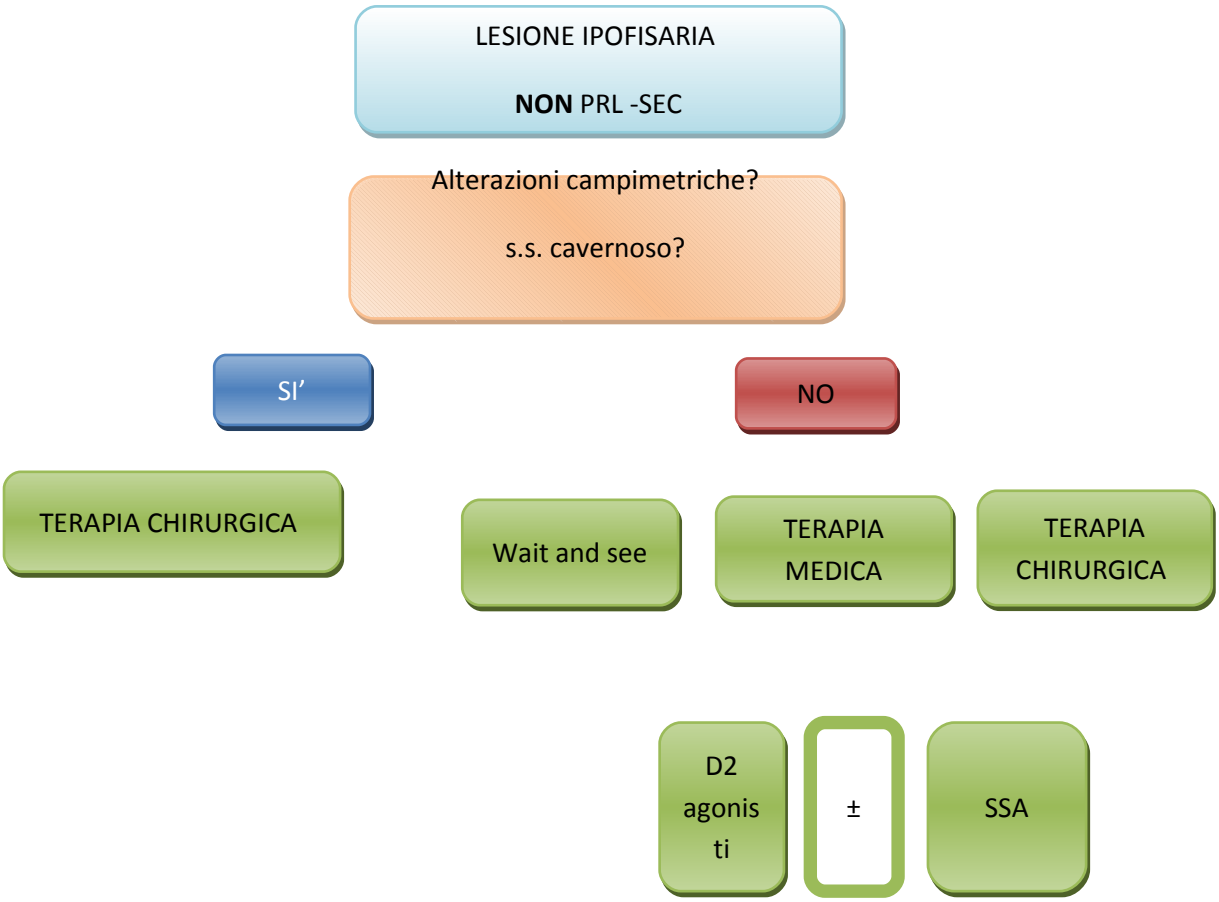
LESIONE IPOFISARIA
NON PRL -SEC
Alterazioni campimetriche?
s.s. cavernoso?
SI'
NO
TERAPIA CHIRURGICA
Wait and see
TERAPIA MEDICA
TERAPIA CHIRURGICA
D2 agonisti
±
SSA

Allegato 1. Farmaci interferenti con la secrezione di PRL e asse HPA.

Medication class	Medication types/examples
Antipsychotics/ neuroleptics	Phenothiazines
	Butyrophenones
	Atypical antipsychotics
Antidepressants	Tricyclic and tetracyclic antidepressants
	Monoamine oxidase (MAO) inhibitors
	Selective serotonin re-uptake inhibitors (SSRI)
	Other
Opiates	
Cocaine	
Antihypertensive medications	Verapamil
	Methyldopa
	Reserpine
Gastrointestinal medications	Metoclopramide
	Domperidone
	H2 blockers?
Protease inhibitors?	
Oestrogens	

Guidelines of the Pituitary Society for the diagnosis and management of prolactinomas" FF. Casanueva et al., Clinical Endocrinology 2006 65 , 265–273

Terapia con steroidi= alterazione ACTH, cortisolo, UFC, TSH

Allegato 2. Mutazioni genetiche nelle neoplasia ipofisarie genetiche.

Gene	Defect
Cyclin D1	Overexpression in non-secreting adenomas and somatotropinomas
Gsp	Somatic activating mutations in up to 40% of somatotropinomas
	Mosaicism in McCune–Albright syndrome (somatotropinoma, somatomammotropinoma, and Cushing's syndrome in association with precocious puberty, hyperthyroidism, and dermal and bony lesions)
PRKAR1	Truncation mutations in Carney's complex leading to somatolactotrope hyperplasia and adenomas
Pdt-FGFR4	Alternative transcription initiation in pituitary adenomas
PTTG	Increased expression in more aggressive pituitary tumors
BMP-4	Diminished expression in prolactinoma
GADD45G	Promoter methylation in non-secreting adenomas, prolactinomas, and somatotropinomas
MEG3a	Promoter methylation in non-secreting adenomas and gonadotropinomas
MEN1	Inactivating mutations in all pituitary adenoma types
PKC	Point mutations in invasive pituitary adenomas
p16	Promoter methylation in pituitary adenomas
CDKN1B ($p27^{Kip1}$)	Germline heterozygous nonsense mutation in MENX, a novel, rare MEN1-like syndrome
Retinoblastoma	Promoter methylation in pituitary adenomas
ZAC	Promoter methylation in non-functioning adenomas
AIP	Germline mutations and loss of heterozygosity in 15% of FIPA cases. Seen in familial/sporadic somatotropinomas, somatolactotrope adenomas, prolactinomas, non-secreting adenomas, and Cushing's disease (sporadic only)

A. Beckers, AF. Daly The clinical, pathological, and genetic features of familial isolated pituitary adenomas. European Journal of Endocrinology (2007) 157 371–382