



PSDTA Tumori dello Stomaco

## **Allegato 3 : Trattamento endoscopico delle lesioni gastriche e della giunzione gastroesofagea (GEJ)**

**A cura del Gruppo di Studio Tumori dello Stomaco**

**Rete oncologica Piemonte e Valle d'Aosta**

**Anno di pubblicazione 2022**

## LESIONI PREINVASIVE STOMACO-ESOFAGO DISTALE

SEDE DEL PRELIEVO (verificare discordanza con notizie cliniche) N° di frustoli (verificare discordanza con notizie cliniche) Architettura

Flogosi: grado

HP: grado

Altri microrganismi (miceti, giardia)

Metaplasia: completa-incompleta, tipo I, II, III

Metaplasia grado: lieve, moderata, severa

Barrett: (verificare discordanza con notizie cliniche) Atrofia, lieve, moderata, severa

Displasia: basso grado-alto grado (utile p53, più intensa in Alto grado)

**MUCA5C** positive: foveolar, G2, G3, low prognosis, CDX2 negative

**CDX2** positive: intestinal, G1, good prognosis, MUCA5 negative

Polipo non displastico

Polipo displastico: basso grado-alto grado

Polipo displastico, base: interessata-non interessata

Istochimica: Giemsa, WS, APD, GAF (Armonia "altro")

Immunoistochimica (Armonia "altro")

In caso di adenocarcinoma: Vienna mod,

UICC In caso di adenocarcinoma: Her2-cErb

Valutazione Her2-cErb: Streutker et all

Tabella displasia esofago, WHO quinta edizione

2019 Due classificazioni, Vienna e Reid

Vienna	Reid
Negativo per displasia-neoplasia	Negativo per displasia
Indefinito per displasia-neoplasia	Indefinito per displasia
Displasia-Neoplasia non invasiva di basso grado	Displasia di basso grado
Displasia- Neoplasia non invasiva di alto grado	Displasia di alto grado
Carcinoma in situ	Displasia di alto grado
Sospetta invasione carcinomatosa	Displasia di alto grado

Tabella displasia stomaco WHO, quinta edizione

20195 classificazioni

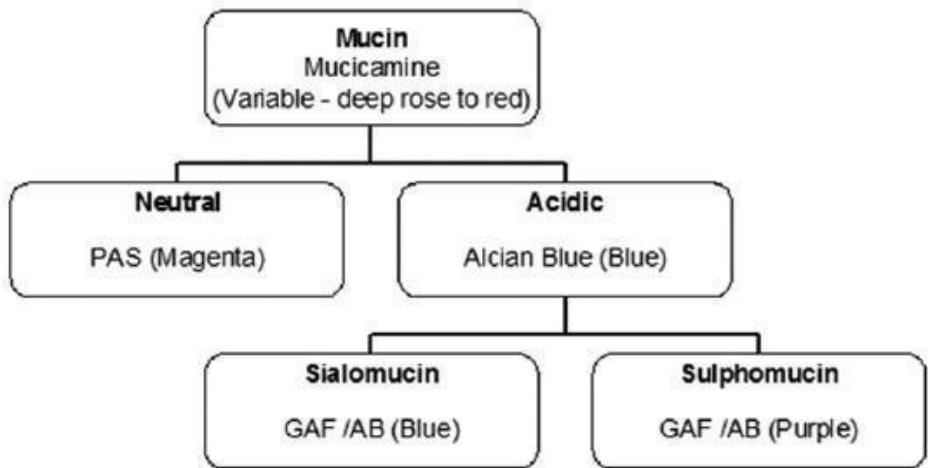
Padova, Vienna, Vienna modificata, Japanese, WHO

2019

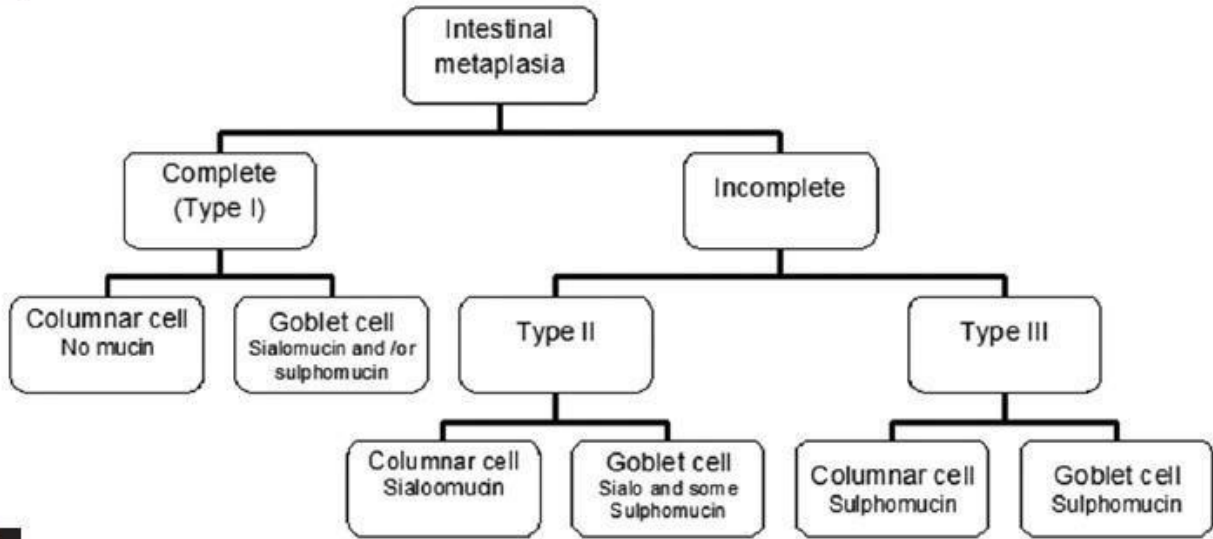
Padova	Vienna	Vienna modificata	japanese	WHO 2019
		Categoria 1, Negativo per displasia		Negativo per displasia
		Categoria 2, indefinito per displasia		Indefinito per displasia
		Categoria 3, displasia di basso grado Adenoma di basso grado		Categoria 3, displasia di basso grado Adenoma di basso grado
		Categoria 4.1 displasia di alto grado Categoria 4.2 carcinoma non invasivo Categoria 4.3 sospetta invasione		Displasia di alto grado
		Categoria 4.4 carcinoma intramucoso		carcinoma intramucoso

Polipi gastrici, WHO 2019

Tipo	Rischio evolutivo	Valutazione Base di impianto
Polipo cistico fundico	nullo	Non necessaria
Polipo iperplastico	Variabile per displasia	Non necessaria
Adenoma di tipo intestinale	basso	da segnalare
Adenoma di tipo foveolare	minimo	da segnalare
Adenoma di ghiandole piloriche	alto	da segnalare
Adenoma ossintico	Alto 60%	da segnalare



a



b

## Bibliografia

- 1) WHO Digestive System Tumours, 5th Edition, 2019
- 2) Mandal Kumar M, Chakrabarti S et al  
Mucin histochemistry of stomach in metaplasia and adenocarcinoma, an observation  
**Ind Jour of Med and Pediatric Onc, Oct-Dec 2013, Vol 34, Issue 4**
- 3) Cavalcanti E, De Michele F et al  
Mucin phenotype of differentiated early Gastric Cancer: an immunohistochemistry supporting  
therapeutic decision making.  
Cancer Management and Research 2019: II 5047-5054